单选题

1、包绕肾乳头周围的结构是（ ）
正确选项 1.肾小盏(V)
2、鼻旁窦（ ）
正确选项 1.能调节吸入空气的温度和湿度(V)
3、不属于臂丛的分支是（ ）
正确选项 1.膈神经(V)
4、大脑半球的额叶指的是（ ）
正确选项 1.中央沟前、外侧沟以上的部分(V)
5、大隐静脉走行于（ ）
正确选项 1.内踝前方(V)
6、第 I 躯体运动区主要位于（ ）
正确选项 1.中央前回和中央旁小叶的前部(V)
7、第 VI 对脑神经的名称是（ ）
正确选项 1.外展神经(V)
8、对红细胞数量的描述，正确的是（ ）
正确选项 1.正常成人男性血液中含 $(4.0\sim5.0)\times10^{12}/ml$ (V)
9、对于骨细胞的描述，错误的是（ ）
正确选项 1.突起多而细长，相邻细胞突起借紧密连接相互连接(V)
10、股四头肌不包括（ ）
正确选项 1.梨状肌(V)
11、骨骼肌纤维三联体的结构是（ ）
正确选项 1.由一条横小管与两侧的终池构成(V)
12、骨骼肌纤维收缩时，其肌节的变化是（ ）
正确选项 1.I 带、H 带均缩短(V)
13、关于骨连结的形式和滑膜关节的基本构造，错误的是（ ）
正确选项 1.直接连结有骨与骨之间借纤维结缔组织、软骨的连结 2 种类型(V)
14、关于甲状腺的结构的描述中，错误的是（ ）
正确选项 1.胞质内有丰富的滑面内质网和脂滴(V)
15、关于空、回肠的说法，错误的是（ ）
正确选项 1.空肠占小肠全长的下 3/5;(V)
16、关于脑干的组成，正确的是（ ）
正确选项 1.中脑、脑桥、延髓(V)
17、关于上颌窦的描述，错误的是（ ）
正确选项 1.开口低于窦底，不易造成窦内积脓(V)
18、关于输尿管的狭窄，不正确的说法是（ ）
正确选项 1.第二个狭窄在小骨盆下口越髂血管处(V)
19、关于小脑的描述，错误的是（ ）
正确选项 1.小脑借小脑脚与端脑相连(V)
20、关于椎间盘的描述，错误的是（ ）
正确选项 1.椎间盘坚固无弹性(V)
21、含大量水解酶的结构是（ ）
正确选项 1.溶酶体(V)
22、核糖体的主要化学成分是（ ）
正确选项 1.RNA 和蛋白质(V)
23、后神经孔未闭合可形成（ ）
正确选项 1.脊髓、脊柱裂(V)
24、开口于中鼻道的鼻旁窦是（ ）
正确选项 1.额窦、上颌窦、筛窦前、中群(V)
25、颅底的内面观，错误的描述是（ ）
正确选项 1.蝶骨体两侧，由前向后，依次可见棘孔、卵圆孔和圆孔(V)
26、滤过膜的组成结构为（ ）
正确选项 1.有孔内皮、基膜、足细胞裂孔膜(V)
27、内耳的听觉感受器是（ ）
正确选项 1.螺旋器(V)
28、上肢骨的组成是（ ）
正确选项 1.上肢骨由上肢带骨和自由上肢骨组成(V)
29、射精管开口于（ ）
正确选项 1.尿道前列腺部(V)
30、肾上腺皮质球状带、束状带和网状带分泌的激素依次是（ ）
正确选项 1.醛固酮、糖皮质激素和性激素(V)
31、视网膜结构，不包括（ ）
正确选项 1.视神经细胞层(V)
32、体循环起自（ ）
正确选项 1.左心室(V)
33、胃的四部分是（ ）
正确选项 1.胃底、胃体、幽门部和贲门部(V)
34、消化道管壁分为（ ）
正确选项 1.黏膜、黏膜下层、肌层、外膜(V)
35、心传导系统包括（ ）
正确选项 1.窦房结、房室结、房室束、左右束支、浦肯野氏纤维(V)
36、以下癌细胞容易转移到腋淋巴结的是（ ）
正确选项 1.乳腺癌(V)
37、以下称为弹性动脉的是（ ）
正确选项 1.大动脉(V)
38、以下是 T 细胞特点的是（ ）
正确选项 1.参与机体的细胞免疫(V)
39、以下所有结构均为骨细胞提供营养和氧气，除了（ ）
正确选项 1.内皮细胞(V)
40、有孔毛细血管主要分布于（ ）
正确选项 1.胃肠黏膜(V)
41、在胚泡植入过程中（ ）
正确选项 1.胚泡的极端滋养层分泌蛋白溶解酶，溶解子宫内膜，胚泡逐渐埋入(V)
42、子宫内膜的周期变化一般分为（ ）
正确选项 1.增生期、分泌期、月经期(V)
43、左侧内囊膝出血可导致
正确选项 1.右眼鼻侧视野偏盲(V)
44、关于臂肌的描述，错误的是（ ）
正确选项 1.肱二头肌位于臂前群肌浅层，主要作用为屈和内收肩关节(V)
45、关于腹外斜肌的描述，错误的是（ ）
正确选项 1.起自耻骨联合和耻骨嵴，肌纤维向上止于胸骨剑突和第 5～7 肋软骨前面(V)

看图选择题

1、观察图片-肾小体模式图，其中红色箭头所示处的结构名称是（ ）
正确选项 1.近端小管腔(V)

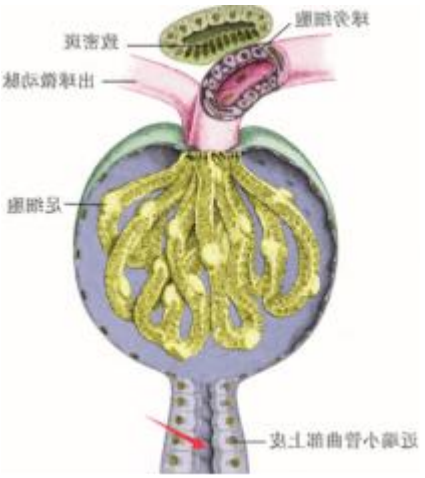
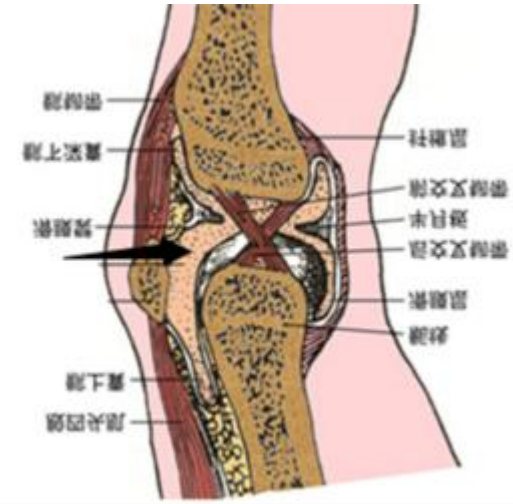
2、观察图片-膝关节正中矢状切面，其中黑色箭头所示处的结构名称是（ ）
正确选项 1.关节腔(V)